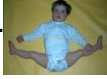

Syndrome

Chromosomen-Anomalien



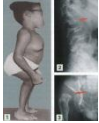- Trisomie 21 = Down-Sy.
- Trisomie 18 = Edwards-Sy.
- Trisomie 13 = Patau-Sy.
- Trisomie 8
- Duplikations- und Deletions-Störungen



Speichererkrankungen



- MPS I = Pfaundler-Hurler-Sy.
- Hunter-Sy.
- Sanfilippo-Sy.
- MPS IV = Morquio-Brailsford-Sy.
- Maroteaux-Lamy-Sy.
- Mannoosidose
- Mukopolipidosen



Ca-Ph-Stoffwechselstörung



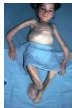- Vit.D-Mangel-Rachitis
- Vit.D-resistente Rachitis
- Frühgeboenen-Osteopenie
- renale Osteopathien
- Hypophosphatämie = Ph-Diabetes
- Hyperparathyreoidismus
- Pseudohypoparathyreoidismus



Frakturen



- Osteogenesis imperfecta
- Rachitis
- Hypophosphatämie
- Maffucci-Sy.
- Osteopetrose = M. Albers-Schönberg
- McCune-Albright-Sy.
- Amyoplasie (Geburt)



Gelenkhypermobilität



- Ehlers-Danlos-Sy.



Muskelschwäche



- progressive Muskeldystrophien
- kongenitale Myopathien
- Spinale Muskelatrophie
- hereditäre motorisch-sensor. Neuropathien



Angeborene Kontrakturen



- Amyoplasie
- distale Arthrogrypose
- Freeman-Sheldon-Sy.
- Larsen-Sy.
- Pterygium-Sy.
- Schwartz-Sy.
- Möbius-Sy.



Neurologische Symptome



- Cerebralparesen
- cerebrale Fehlbildungs-Syndrome
- Myelodysplasien: MMC
- kaudales Agenesie-Sy.
- Postpolio-Sy.
- hereditäre motorisch-sensor. Neuropathien



Asymmetrischer Kleinwuchs



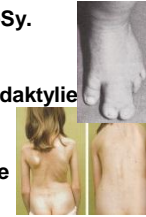- Russell-Silver-Sy.
- Chondrodysplasie punctata
- Sturge-Weber-Sy.
- Hemiparese



Asymmetrischer Riesenwuchs



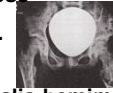- Neurofibromatose Recklinghausen
- Klippel-Trenaunay-Sy.
- Proteus-Sy.
- Kongenitale Makrodaktylie
- Lipomatose
- Lymphangiomatose



Asymmetrische Pathologie



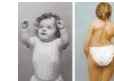- Osteochondromatose
- M. Ollier = halbseit. Enchondromatose
- Dysplasia epiphysialis hemimelica
- Polyostotische fibröse Dysplasie
- Maffucci-Sy.
- Neurofibromatose Recklinghausen
- Fibrodysplasia ossificans progressiva



Lokale Dysostosen



- kranial = Apert-Sy.
- axial = WK-Fehlbildungen
- Klippel-Feil-Sy.
- Sprengel-Deformität
- long./transvers. Extremitäten-Fehlbild.
- radioulnare Synostose
- Poland-Sy.



Kleinwuchs Extremitäten



- Achondroplasie
- Hypochondroplasie
- Diastrophischer Dwarfismus
- Pseudoachondroplasie
- Metaphysäre Chondroplasie
- Chondrodysplasie punctata
- Chondroektodermale Dysplasie
- Multiple epiphysäre Dysplasie



Kleinwuchs Rumpf



- Spondyloepiphysäre Dysplasie
- Spondylocostale Dysostose
- Kyggve-Melchior-Clawson-Dysplasie
- Kniest-Dysplasie



Riesenwuchs



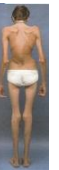- Konstitution
- Prader-Willi-Sy.
- Beckwith-Widemann-Sy.
- Laurence-Moon-Biedl-Bardet-Sy.



Marfan-Habitus



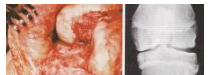
- Marfan-Sy.
- Camurati-Engelmann-Sy.
- Homocystinurie
- Stickler-Sy.
- Klinefelter-Sy.



Hämätogene Störungen



- Sichelzell-Anämie
- Hämophilie
- Hämoglobinopathien
- Leukämien



FOTOS: Orthopädisches Spital Wien-Speising, MOTIO Wien, Niethard Kinderorthopädie 1997, Staheli Practice of Pediatric Orthopedics 2001

C: W. STROBL, Kinder- und Neuroorthopädie Wien-Speising, walter.strobl@oss.at www.motio.org