



# Frühkindliche Asymmetrien

## Was ist normal? Wann ist Prävention und wann welche Therapie erforderlich?

Claudia Abel<sup>1</sup> · Walter Michael Strobl<sup>2</sup>

<sup>1</sup> Fortbildungsinstitut Motio, Neumarkt in der Oberpfalz, Deutschland

<sup>2</sup> Donau-Universität für Weiterbildung Krems, Krems an der Donau, Österreich

### Zusammenfassung

Frühkindliche Asymmetrien der Haltung und Bewegung mit resultierender Plagiozephalie innerhalb der ersten 6 Lebensmonate sind Gegenstand zunehmender Diskussion bezüglich Differenzialdiagnostik, Behandlungsbedarf sowie Evidenz der jeweils in Frage kommenden Therapieansätze. Dem breitgefächerten Ursachenspektrum der motorischen Asymmetrie und Schädelabflachung steht ein ebenso breitgefächertes Spektrum an Therapieansätzen und Behandlungsalgorithmen gegenüber. Den wichtigsten Stellenwert in der Behandlung der Asymmetrien hat die gründliche Diagnostik, welche zeigt, ob und in welchem Ausmaß ursachenbezogene Therapie oder Präventionsmaßnahmen überhaupt notwendig sind. Ohne entsprechende Diagnosestellung ist keine effektive Therapiemöglichkeit gegeben. Bei fehlender Rückbildung der in den ersten 3 bis 5 Lebensmonaten physiologischen Asymmetrie und persistierendem Schiefhals bzw. Schädeldeformität sind mehrere muskuläre, knöcherne, visuelle, otogene, inflammatorische und neurogen-sensorische Erkrankungen auszuschließen, die spezifischer Behandlungen bedürfen. Das alleinige Vorliegen des transitorischen Symptoms einer Lageasymmetrie rechtfertigt keine Indikation einer Behandlung.

### Schlüsselwörter

Frühkindliche Entwicklung · Lageasymmetrie · Schiefhals · Torticollis · Plagiozephalie

Seit Einführung der Back-to-Sleep-Kampagne zur Vermeidung des SIDS (1992 in den USA, beginnend 1991, verstärkt 2003 im deutschen Sprachraum [1]) ist ein explosionsartiger Anstieg der Prävalenz der Plagiozephalien im ersten Lebensjahr zu verzeichnen. Während 1974 die Prävalenz noch bei 1:300 Säuglingen lag, zeigt sich jetzt je nach Studiengrundlage eine Häufigkeit von bis zu 50 % aller Kinder [2, 6]. Die bis 09/2022 gültige, derzeit noch nicht aktualisierte AWMF-Leitlinie zur Vermeidung des plötzlichen Kindstodes empfiehlt unter anderem die Rückenlage als präventiv effektivste Schlafposition. Gleichzeitig ist jedoch das Schlafen in Rückenlage als einer der deutlichsten Risikofaktoren in Bezug auf frühkindliche Asymmetrie und folgende Plagiozephalie-Entwicklung einzustufen [3, 12].

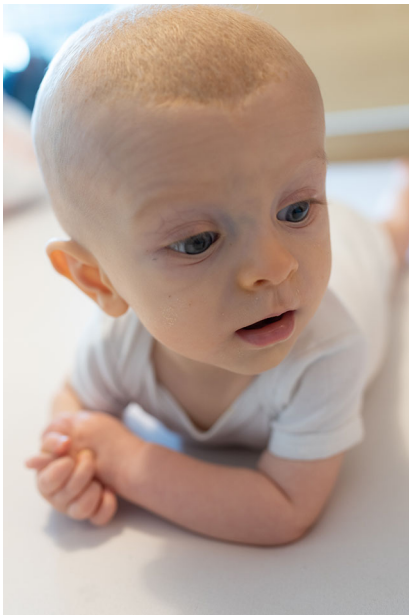Parallel dazu entwickeln sich unterschiedlichste Therapieansätze, um der Problematik entgegenzuwirken. Konservative, orthopädietechnische und operative Ansätze kommen zum Einsatz, während eine entsprechende AWMF-Leitlinie zur Behandlung der frühkindlichen Asymmetrien derzeit noch aussteht.

Jegliche Therapie erfordert das Vorhandensein einer entsprechenden Diagnose. Das Phänomen der frühkindlichen Asymmetrie, des Schiefhalses und der eventuell daraus resultierenden oder seit Geburt persistierenden Plagiozephalie sind als *Symptome* deutlich wahrnehmbar, erfordern aber eine umfassende *Diagnostik*, um zielgerichtet und effektiv behandelt werden zu können.

Bei fast allen Neugeborenen und Säuglingen sind in den ersten 3 bis 5 Lebensmonaten unterschiedlich ausgeprägte Asym-



QR-Code scannen & Beitrag online lesen



**Abb. 1** ▲ Sechs Monate alter Säugling mit Asymmetrie der Haltung und Bewegung. (Bildrechte: W. M. Strobl)

metrien der Haltung und Bewegung zu beobachten, die sich im Laufe der Entwicklung und Reifung der Bewegungsfunktionen und -organe allmählich rückbilden und einer symmetrischen Körperhaltung und Motorik weichen.

Findet dieser Reifungsprozess nicht oder nicht rasch genug statt oder liegt eine ungewöhnlich schwere asymmetrische Symptomatik vor, stellt sich im Rahmen der pädiatrischen und kinderorthopädischen Untersuchung die Frage, welche Ursachen dafür verantwortlich sein können (▣ **Abb. 1**).

### Differenzialdiagnostik

Die Symptome *Torticollis*, *Lageasymmetrie* und *Schädelasymmetrie* können durch angeborene Fehlbildungen, neurogen-sensorische oder entzündliche Erkrankungen und Verletzungsfolgen verursacht werden, die einer gründlichen Abklärung bedürfen, um Folgeschäden vorzubeugen (▣ **Abb. 2**).

Beim Ausschluss *angeborener Fehlbildungen* der Halsregion müssen folgende Krankheitsbilder in Erwägung gezogen werden.

*Knöcherne* Entwicklungsstörungen sind radiologisch mit zunehmender Entwicklung der Knochenkerne erkennbar:

- *Halswirbelfehlbildungen*, wie Halb- und Blockwirbel,
- *Atlantookzipitalfusion*, die zu Bewegungseinschränkung und kompensatorischer Hypermobilität mit Spondylarthrose in benachbarten Gelenken führt,
- *Klippel-Feil-Syndrom* als komplexe regionale Fehlbildung, die in 20–30% mit einem
- *Morbus Sprengel* assoziiert auftritt, der als persistierender Hochstand der Skapula meist durch eine knöcherne oder fibröse Brücke zur Halswirbelsäule verursacht wird.

*Weichteilige* Entwicklungsstörungen sind visuell gut beobachtbar und perkutan tastbar, wie

- *Pterygium colli* und
- *muskulärer Schiefhals* mit einer unilateralen strukturellen Verkürzung des M. sternocleidomastoideus.

Der Ausschluss *neurogen-sensorischer* Krankheitsbilder, die eine Schiefhaltung des Kopfes sowie Lageasymmetrie und in weiterer Folge strukturelle weichteilige und knöcherne Veränderungen, wie Skoliosen, verursachen können, sollte bereits ab dem Säuglingsalter an folgende Erkrankungen denken lassen:

- *Zerebralaparesen* als häufigste sensorische Entwicklungsstörungen,
- *okulärer Schiefhals* im Rahmen von Sehstörungen und Gesichtsfeldausfällen,
- *otogener Schiefhals* bzw. *akustischer Torticollis* bei unilateralen Hörstörungen,
- vestibulär bedingter Schiefhals,
- *ZNS-Infektion, -Tumor, -Blutung* mit unilateralen sensomotorischen Ausfällen,
- *zerebrale und spinale Fehlbildungen*, inkl. *Syringomyelie* und *Diastematomyelie* mit unterschiedlich schweren sensomotorischen Störungen.

Frühkindliche asymmetrische Haltung- und Bewegungsstörungen können auch Folge *entzündlicher Erkrankungen* sein:

- respiratorische/otogene Infektion,
- Lymphadenitis,
- Grisel-Syndrom,
- Retropharyngealabszess,

- Halswirbelsäulen-Infektion (Spondylodisitis),
- juvenile rheumatoide Arthritis.

Und letztlich sind differenzialdiagnostisch unbedingt auch *traumatisch* verursachte Schäden zu berücksichtigen:

- Zervikalsyndrom,
- traumatische Facettensubluxation,
- Narbenzug nach Hautverletzung,
- Muskelverletzung,
- Fraktur der Halswirbelsäule,
- Luxation der Halswirbelsäule.

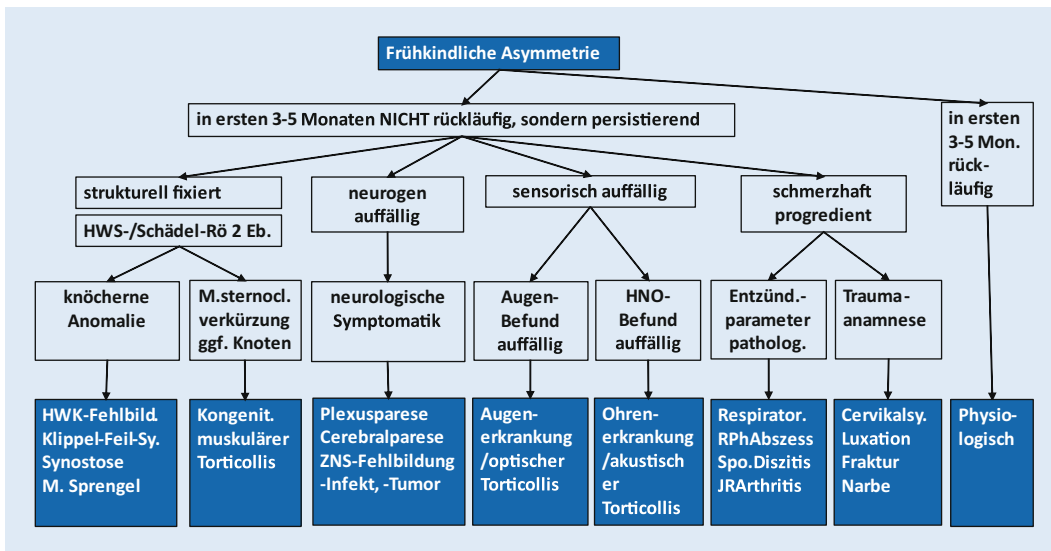
*Schädel- und Wirbelsäulenasymmetrien* können primär assoziiert oder sekundär als Folge chronischer Bewegungseinschränkungen auftreten.

Bei Schädelasymmetrien müssen *nicht-synostotische*, sekundär lagerungsbedingte Formveränderungen von *synostotischen*, prämaturnen Schädelnahtverschlüssen abgegrenzt werden. Während erstere in der Regel parallelogrammförmig erscheinen, treten letztere meist trapezförmig auf – außer bei unilateralen Lambdanahtsynostosen [10].

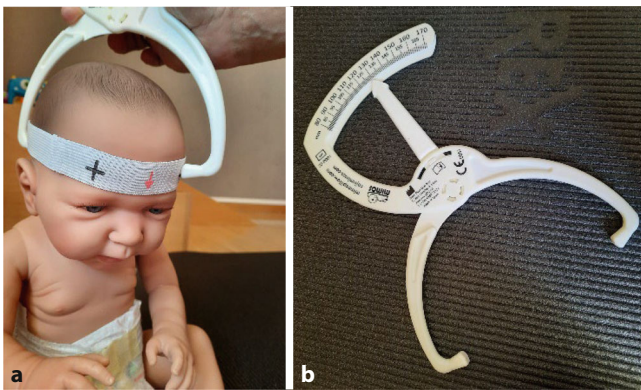Die zahlreichen Differenzialdiagnosen (DD) bei Vorliegen des Symptoms Schiefhals und eine Vielzahl assoziierter Erkrankungen machen eine *interdisziplinäre Diagnostik* unumgänglich. Diese beinhaltet eine ausführliche Anamnese inklusive Familienanamnese mit pädiatrischer klinischer Untersuchung gemeinsam mit Kinderorthopädie, Neuropädiatrie, Augenheilkunde, HNO und Neuro-/Kieferchirurgie. Meist ist eine gezielte weiterführende Diagnostik erforderlich: Labor inkl. Entzündungsparameter, HWS-Röntgenuntersuchung und evtl. Funktionsaufnahmen, MRT und CT. Für die Praxis wurden dazu vereinfachte Assessments, wie beispielsweise PINCH, entwickelt [17].

### Konservative, orthopädie-technische und operative Therapieansätze

Bei Vorliegen einer entsprechenden Diagnose und somit bestehendem Behandlungsbedarf stellt sich die Frage nach dem effektivsten weiteren Vorgehen. Einerseits orientiert sich die Behandlung an der *Grunderkrankung*, andererseits muss der Entwicklung *sekundärer strukturel-*



**Abb. 2** ◀ Frühkindliche Asymmetrie – Diagnostik. HWK Halswirbelkörper, RPhAbszess Retropharyngealabszess, Spo.Diszitis Spondylodiszitis, JRArthritis Juvenile Rheumatische Arthritis. (© Eigene Grafik)



**Abb. 3** ◀ Messung des Schädels (a) mittels Kraniometer (b). (Bildrechte: C. Abel)

ler Muskel-, Wirbelsäulen- und Schädelveränderungen rechtzeitig vorgebeugt werden.

Die Therapieentscheidung und die Verlaufsdokumentation erfordern valide Assessments. Im Rahmen des klinischen Alltags in Therapiepraxen und Einrichtungen erweisen sich hier insbesondere zwei Methoden als praktikabel:

- Asymmetrie-Skala von Philippi et al.,
- Messung mittels Kraniometer.

Die *Asymmetrie-Skala von Philippi et al.* stellt ein valides Assessment zur Verlaufsdiagnostik dar. Es werden keine technischen Hilfsmittel und keine Videoaufnahmen benötigt, wodurch sie im Praxisalltag sehr gut umsetzbar ist. Allerdings erfordert sie ein gewisses Maß an Erfahrung in der Einschätzung der Rotationseinschränkung.

Auch die *Messung mittels Kraniometer* erfordert Erfahrung im Umgang mit der Messmethode, um valide Daten zu ermit-

tern. Der kranioproportionale Index wird mit Hilfe des Kraniometers (Abb. 3) gemessen und errechnet, womit eine sehr exakte Verlaufsdokumentation möglich wird.

*Physiotherapie* der frühkindlichen Asymmetrien bezieht sich in ihrem Behandlungsspektrum immer auf das Vorhandensein einer entsprechenden Diagnose. Ohne vorliegende Diagnose ist jede Intervention als präventiv zu betrachten.

Nach Diagnosestellung kommen in der Behandlung der betroffenen Säuglinge insbesondere die neurophysiologischen Techniken zum Einsatz. In erster Linie muss eine Kausaltherapie erfolgen.

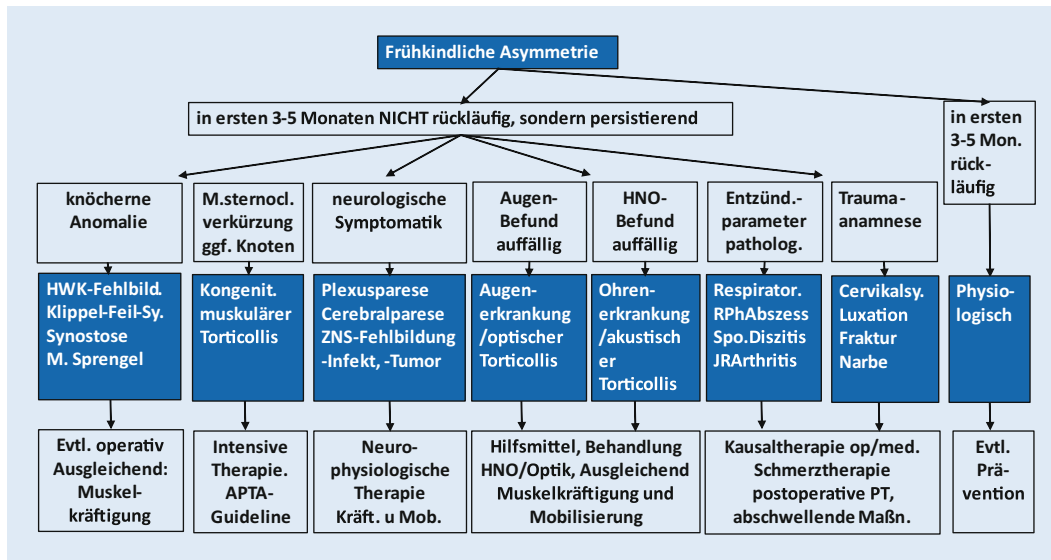
Eine Übersicht über die notwendigen Therapiemaßnahmen je nach Diagnose zeigt Abb. 4. Während bei Vorliegen knöcherner und bindegewebiger Anomalien zum Teil operativ behandelt werden kann, können zusätzlich Muskelkräftigung und Gelenkmobilisation zum Einsatz kom-

men, um die Beweglichkeit und Funktion zu verbessern.

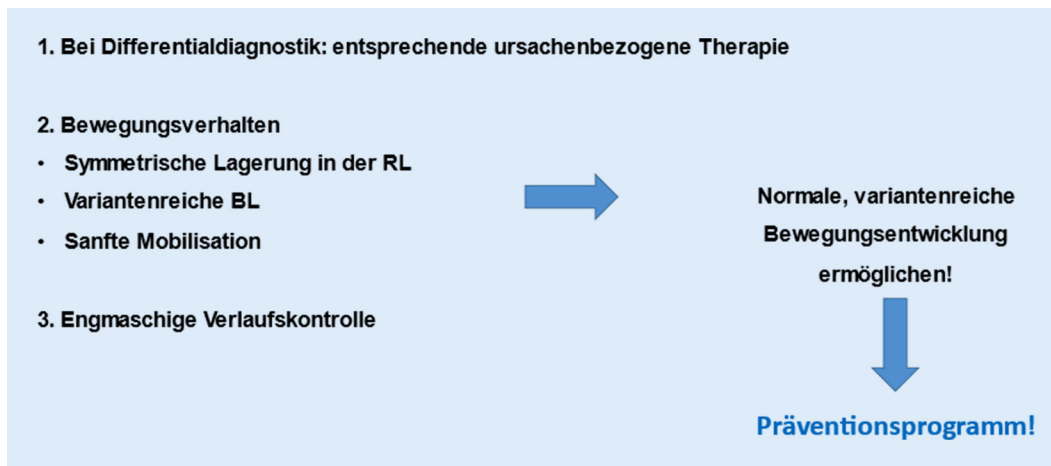
Ein klar diagnostizierter kongenitaler muskulärer Torticollis erfordert hochintensive Frühtherapie, wie der APTA-Guideline zu entnehmen ist [7, 15]. Bei Zerebralparesen und Plexusparesen kommen neurophysiologische Therapiemaßnahmen im Sinne einer Muskelkräftigung und Mobilisierung zum Einsatz. Die entsprechende AWMF-Leitlinie „Diagnostik und Therapie der unilateralen Cerebralparese“ befindet sich derzeit in Arbeit, mit einem Publikationsdatum 12/2023 wird gerechnet. Sensorische Erkrankungen im optischen und akustischen Bereich erfordern eine Behandlung der Ursache, z. B. durch die entsprechenden Hilfsmittel. Auch hier können Muskelkräftigung und Mobilisierung zum Einsatz kommen, um das Erreichen einer funktionellen Symmetrie zu erleichtern.

Besonders umsichtige Behandlung erfordern die schmerzhaft progredienten Diagnosen, welche nach Traumata und in Folge entzündlicher Prozesse sowie im Rahmen des rheumatischen Formenkreises auftreten. Ergänzend zur medikamentösen und/oder operativen Therapie werden hier postoperative Physiotherapie mit Fokus auf abschwellenden Maßnahmen und insbesondere eine umsichtige Schmerztherapie notwendig.

Das Erreichen der Muskelkräftigung und Mobilisation ist mit einer Vielzahl der physiotherapeutischen Techniken im Säuglingsalter möglich. Hier muss im



**Abb. 4** ◀ Frühkindliche Asymmetrie – Therapie. HWK Halswirbelkörper, Kräft. u. Mob. Muskelkräftigung und Mobilisierung, RPhAbszess Retropharyngealabszess, Spo.Diszitis Spondylodiszitis, JRArthritis Juvenile Rheumatische Arthritis. (© Eigene Grafik)



**Abb. 5** ◀ Therapeutisches Vorgehen bei frühkindlicher Asymmetrie. (© Eigene Grafik)

Clinical-Reasoning-Prozess individuell abgewogen werden, welche Kombination von Techniken sinnvoll und effektiv für den einzelnen Patienten ist. In Bezug auf die konventionellen Techniken kann aus jeder der Methoden ein gewisser Ansatz zur Verringerung der Asymmetrie zum Einsatz kommen. Bobath-Konzept und Therapie nach Castillo Morales kommen in Frage, wenn zum Erreichen der Symmetrie und normalen Bewegungsentwicklung die Betonung auf Handling, Lagerung und Umfeldgestaltung gelegt werden soll. Vojta-Therapie kann als Krafttraining angesehen werden und dient korrekt eingesetzt ebenso dem Erreichen der Symmetrie und normalen Bewegungsentwicklung.

Ergänzend dazu können Techniken aus dem Bereich der manuellen Therapie/parietalen Osteopathie sowie der Kraniosakraltherapie mit den neurophysiologi-

schen Techniken kombiniert werden. Die manuellen Techniken können einzelne Gelenke und Weichteile mobilisieren, worauf auch bei Säuglingen ein muskelkräftigendes Trainingsprogramm zum Erhalt der gewonnen Beweglichkeit folgen muss. Bei Schmerzzuständen dienen sie ebenso wie der Einsatz der Kraniosakraltherapie der Schmerzreduktion und allgemeinen Entspannung.

Das allgemeine physiotherapeutische Vorgehen wird in **Abb. 5** zusammengefasst. Bei Vorliegen einer entsprechenden Differenzialdiagnostik kommt es zum Einsatz der dafür angemessenen ursachenbezogenen Therapieform (1), welche sich auch in **Abb. 5** findet. Ohne Vorliegen einer Diagnose kann ein Präventionsprogramm zur Vermeidung einer Verstärkung der Plagiozephalie eingesetzt werden (2). Hierbei wird die normale, variantenreiche

Bewegungsentwicklung des Säuglings unterstützt, wobei als Hauptsäulen des Programms symmetrische Lagerung in der Rückenlage als Schlafposition, variantenreiches Angebot der Bauchlage und eine sanfte Mobilisation angesehen werden können. Beide Vorgehensweisen erfordern bei den frühkindlichen Asymmetrien eine engmaschige Verlaufskontrolle (3).

Bei allen persistierenden Haltungs- und Bewegungsasymmetrien der Halswirbelsäule ist aufgrund von dauerhaften Kompensationsaktivitäten der umgebenden Skelettmuskulatur von einer *chronischen Überlastung und Schmerzsymptomatik* auszugehen. Darüber hinaus besteht das Risiko zunehmend fixierter sensorischer Asymmetrien, welche die Entwicklung schmerzhafter struktureller Muskel-Skelett-Veränderungen, wie Spondylarthro-

sen, begünstigen und deren Behandlung erschweren.

Beim *kongenitalen muskulären Schiefhals* besteht das Therapieziel daher – wie bei allen sekundären Muskelverkürzungen – im Erreichen einer möglichst frühen symmetrischen Haltung und Bewegung. In den meisten Fällen ist durch eine mehrmonatige physiotherapeutische Dehnungsbehandlung eine vollständige Heilung möglich, sodass nur in einem kleinen Prozentsatz eine Operation erforderlich ist. Nur bei Persistenz oder Rezidiven ist eine orthopädisch-chirurgische Lösung des proximalen und distalen Ansatzes des M. sternocleidomastoideus im Alter von etwa 24 Monaten indiziert, um dieses Therapieziel zu erreichen. Bei tastbarem Muskelknoten ist die Operation in etwa 5–10%, ohne Muskelknoten nur in 2% der Fälle erforderlich [5]. Postoperativ helfen eine regelmäßige Physiotherapie und eine individuell asymmetrisch gefertigte Schaumstofforthese der tonischen Haltemuskulatur beim Erlernen der sensorischen, visuellen und vestibulären Symmetrie. Beide dürfen erst nach vollständigem Umlernen beendet werden, um Rezidive zu vermeiden.

*Synostotische* Schädeldeformitäten bedürfen meist einer frühen operativen Korrektur, weswegen die rechtzeitige Vorstellung beim erfahrenen Neuro- bzw. Kieferchirurgen empfohlen wird.

*Nichtsynostotische* Schädelveränderungen, wie die lagebedingte Plagiozephalie, können in schweren Fällen mittels Wachstumslenkung im 1. Lebensjahr, bevorzugt zwischen 4. und 8. Lebensmonat, durch eine Helmtherapie wirkungsvoll behandelt werden [10], wenngleich sehr unterschiedliche Studienergebnisse vorliegen [8, 9, 11].

## Langzeit-Outcome

In einer Zufallspopulation von 350 gesunden Neugeborenen findet sich ca. ein Dritte mit asymmetrischer Stellung und Beweglichkeit der oberen Kopfgelenke. Eine Beobachtung bis zum 18. Lebensmonat ergibt, dass sich bei allen betroffenen Kindern eine deutliche Besserung einstellt und *keine Pathologie* ersichtlich wird [4].

Eine Vielzahl an Arbeiten befasst sich mit den Kurzeffekten verschiedener Be-

handlungsmethoden auf die Plagiozephalien bei jungen Säuglingen. Hier zeigt sich sehr häufig ein guter Effekt der Behandlungen auf die Ausprägung der Haltungsasymmetrie [13, 16], während es in Bezug auf die motorische Entwicklung der Kinder zwischen den Interventions- und Kontrollgruppen kaum Unterschiede gibt.

Roby et al. [14] beobachteten 1045 Teenager mit als Säugling diagnostizierter Lagerungsplagiozephalie, welche alle *nach* Beginn der Back-to-Sleep-Kampagne jedoch *vor* Einführung entsprechender Therapieprogramme geboren wurden. Im Langzeit-Outcome zeigen von den ehemaligen frühkindlichen Asymmetrien, welche alle völlig unbehandelt waren, lediglich 2% persistierende Auffälligkeiten unterschiedlichen Ausmaßes.

Zusammenfassend ist festzustellen, dass einer sehr hohen Zahl von Säuglingen, die im Alter von 3–6 Monaten noch Asymmetriezeichen aufweisen, eine extrem niedrige Zahl an Betroffenen gegenübersteht, welche im Jugendalter persistierende Problematiken zeigen. Während die Kurzeffekte der Therapiemaßnahmen sichtbar sind, relativieren Langzeitbeobachtungen diese Studienergebnisse deutlich. Bei der Betrachtung der Studienlage sollte der Fokus auf Studien bezüglich der Langzeitproblematik liegen.

Werden Asymmetrien der Haltung und Bewegung durch Erkrankungen ausgelöst, sind diese so rasch wie möglich zu behandeln, um Auswirkungen auf die Sensorik, Sehen und Gleichgewicht und die Entwicklung schmerzhafter chronischer Muskel-Skelett-Veränderungen zu vermeiden. Bei beginnenden strukturellen muskulären Veränderungen, wie beim kongenitalen Torticollis, können intensive konservative therapeutische, orthopädiotechnische und, wenn dies nicht ausreicht, operative Behandlungen ein gutes Langzeitergebnis erzielen.

## Fazit

- Frühe Therapie vermindert die Ausprägung der Asymmetrie.
- Die motorische Entwicklung ist jedoch nicht signifikant unterschiedlich.
- Langfristig betrachtet kann unabhängig der transienten Asymmetrie eine normale Entwicklung erwartet werden.

- Mindestens ein Drittel der Kinder zeigt Asymmetrien.
- Nur ca. 2% der Asymmetrien bleiben ohne Therapie langfristig asymmetrisch.

## Fazit für die Praxis

Voraussetzung für eine erfolgreiche Behandlung frühkindlicher Asymmetrien ist das Vorhandensein einer entsprechenden Diagnose. Innerhalb der ersten drei bis fünf Lebensmonate ist die Lageasymmetrie als physiologische Haltung einzustufen. Die motorische Entwicklung des Kindes verläuft in sämtlichen Bewegungsebenen in einem Wechsel aus Symmetrie und Asymmetrie.

- Asymmetrie = Symptom, erst die klare Diagnose führt zur Therapie.
- In den ersten 3–5 Monaten sind Asymmetrien normal/physiologisch. Bei verschiedenen Erkrankungen und Entwicklungsstörungen können sie persistieren.
- Transiente Asymmetrie: Präventionsprogramm + engmaschige Verlaufskontrolle.
- Empathische Zuwendung ist bei jeder Therapie wichtig. Diese kann eine Wirksamkeit einer nicht evidenzbasierten Therapiemethode vortäuschen.
- Transparenz für Erziehungsberechtigte und das gesamte Behandlungsteam.

Hochrelevant ist neben der exakten Diagnostik die Transparenz innerhalb des gesamten Behandlungsteams sowie gegenüber den Erziehungsberechtigten. Eine Verunsicherung der Eltern ist auf jeden Fall zu vermeiden.

Weitere Forschung wäre zu den Wechselwirkungen zwischen frühkindlichen Asymmetrien, Schädelasymmetrien und Muskel-Skelett-Veränderungen und deren Langzeitwirkung auf die Lebensqualität und zur Entwicklung von geeigneten Präventionsprogrammen ebenso wünschenswert, wie die Entwicklung von AWMF-Leitlinien zur sinnvollen Behandlung.

## Korrespondenzadresse



© privat; Foto: Krankenhaus Rummelsberg

**Prof. h. c. Dr. med. univ.  
Walter Michael Strobl, MBA Health Care  
Management**

Donau-Universität für Weiterbildung Krems  
Dr. Karl Dorrek-Str. 30, 3500 Krems an der  
Donau, Österreich  
walter.strobl@donau-uni.ac.at

Prof. h. c. Dr. med. univ. Walter Michael Strobl Ehem.  
Chefarzt und Ärztlicher Direktor für Kinder- und Neu-  
roorthopädie, Donau-Universität für Weiterbildung  
Krems, Krems an der Donau, Österreich.

**Funding.** Open access funding provided by Da-  
nube University Krems University for Continuing  
Education.

## Einhaltung ethischer Richtlinien

**Interessenkonflikt.** C. Abel und W. M. Strobl geben  
an, dass kein Interessenkonflikt besteht.

Für diesen Beitrag wurden von den Autor/-innen keine  
Studien an Menschen oder Tieren durchgeführt. Für  
die aufgeführten Studien gelten die jeweils dort ange-  
gebenen ethischen Richtlinien. Für Bildmaterial oder  
anderweitige Angaben innerhalb des Manuskripts,  
über die Patient/-innen zu identifizieren sind, liegt  
von ihnen und/oder ihren gesetzlichen Vertretern/  
Vertreterinnen eine schriftliche Einwilligung vor.

**Open Access.** Dieser Artikel wird unter der Creative  
Commons Namensnennung 4.0 International Lizenz  
veröffentlicht, welche die Nutzung, Vervielfältigung,  
Bearbeitung, Verbreitung und Wiedergabe in jegli-  
chem Medium und Format erlaubt, sofern Sie den/die  
ursprünglichen Autor(en) und die Quelle ordnungsge-  
mäß nennen, einen Link zur Creative Commons Lizenz  
beifügen und angeben, ob Änderungen vorgenom-  
men wurden.

Die in diesem Artikel enthaltenen Bilder und sonstiges  
Drittmaterial unterliegen ebenfalls der genannten  
Creative Commons Lizenz, sofern sich aus der Abbil-  
dungslegende nichts anderes ergibt. Sofern das be-  
treffende Material nicht unter der genannten Creative  
Commons Lizenz steht und die betreffende Handlung  
nicht nach gesetzlichen Vorschriften erlaubt ist, ist für  
die oben aufgeführten Weiterverwendungen des Ma-  
terials die Einwilligung des jeweiligen Rechteinhabers  
einzuholen.

## Early Childhood Asymmetries. What is Normal? When is Prevention and when is Which Treatment Necessary?

Early childhood asymmetries of posture and movement with resulting plagiocephaly within the first 6 months of life are increasingly becoming the subject of discussion, with respect to the differential diagnostics, need for treatment and evidence for the treatment approaches in question. A wide range of possible causes for asymmetries of motor development and skull flattening are reflected by a similarly broad range of treatment approaches and treatment algorithms.

The detailed diagnostics have the most important value in the treatment of asymmetries, which show whether and to what extent causally related treatment or preventive measures are necessary at all. Without a corresponding diagnosis there can be no effective treatment options.

In the case of a lack of remission of physiological asymmetry within the first 3–5 months after birth and persisting torticollis or a skull deformity, several muscular, bony, visual, otogenic, inflammatory and neurosensory diseases have to be excluded, which require a specific treatment. The presence of transitory symptoms of positional asymmetry alone does not justify any indications for treatment.

### Keywords

Early childhood development · Positional asymmetry · Wryneck · Torticollis · Plagiocephaly

Weitere Details zur Lizenz entnehmen Sie bitte der  
Lizenzinformation auf [http://creativecommons.org/  
licenses/by/4.0/deed.de](http://creativecommons.org/licenses/by/4.0/deed.de).

## Literatur

1. Arbeitsgemeinschaft der Wissenschaftlichen Medizinischen Fachgesellschaften, Leitlinie der Deutschen Gesellschaft für Schlafmedizin Nr. 063/002, S1-Leitlinie: Plötzlicher Säuglingstod 01/2012
2. Argenta LC, David LR, Wilson JA, Bell WO (1996) An increase in infant cranial deformity with supine sleeping position. *J Craniofac Surg* 7(1):5–11. <https://doi.org/10.1097/00001665-199601000-00005>
3. Branch LG, Kesty K, Krebs E, Wright L, Leger S, David LR (2015) Deformational plagiocephaly and craniosynostosis: trends in diagnosis and treatment after the “back to sleep” campaign. *J Craniofac Surg* 26(1):147–150. <https://doi.org/10.1097/SCS.0000000000001401>
4. Buchmann J, Bülow B (1992) Asymmetrische frühkindliche Kopfgelektbeweglichkeit: Bedingungen und Folgen. Springer, Berlin Heidelberg
5. Cheng JC, Wong MW, Tang SP, Chen TM, Shum SL, Wong EM (2001) Clinical determinants of the outcome of manual stretching in the treatment of congenital muscular torticollis in infants. A prospective study of eight hundred and twenty-one cases. *J Bone Joint Surg Am* 83(5):679–687. <https://doi.org/10.2106/00004623-200105000-00006>
6. Kane AA, Mitchell LE, Craven KP, Marsh JL (1996) Observations on a recent increase in plagiocephaly without synostosis. *Pediatrics* 97(6 Pt 1):877–885
7. Kaplan SL, Coulter C, Sargent B (2018) Physical Therapy Management of Congenital Muscular Torticollis: A 2018 Evidence-Based Clinical Practice Guideline From the APTA Academy of Pediatric Physical Therapy
8. Kim SY et al (2013) Comparison of helmet therapy and counter positioning for deformational plagiocephaly. *Ann Rehabil Med* 37(6):785–795. <https://doi.org/10.5535/arm.2013.37.6.785>
9. Kluba S, Schreiber R, Kraut W, Meisner C, Reinert S, Krimmel M (2012) Does helmet therapy influence the ear shift in positional plagiocephaly? *J Craniofac Surg* 23(5):1301–1305. <https://doi.org/10.1097/SCS.0b013e31825653fa>
10. Linz C, Kunz F, Böhm H, Schweitzer T (2017) Lagerungsbedingte Schädeldeformitäten – Entstehung, Prophylaxe, Diagnostik und Therapie. *Dtsch Arzteblatt Int* 114:535–542. <https://doi.org/10.3238/arztebl.2017.0535>
11. Meyer-Marcotty P, Böhm H, Linz C, Kunz F, Keil N, Stellzig-Eisenhauer A et al (2012) Head orthosis therapy in infants with unilateral positional plagiocephaly: an interdisciplinary approach to broadening the range of orthodontic treatment. *J Orol Orthop* 73(2):151–165. <https://doi.org/10.1007/s00056-011-0070-z>
12. Peitsch WK, Keefer CH, LaBrie RA, Mulliken JB (2002) Incidence of cranial asymmetry in healthy newborns. *Pediatrics* 110(6):e72. <https://doi.org/10.1542/peds.110.6.e72>
13. Philippi H, Faldum A, Schleupen A, Pabst B, Jung T, Bergmann H, Biebler I, Kämmerer C, Dijs P, Reitter B (2007) *Man Med* 45:31–37
14. Roby BB, Finkelstein M, Tibesar RJ, Sidman JD (2012) Otolaryngol Head Neck Surg 146(5):823–828. <https://doi.org/10.1177/0194599811434261>
15. Sargent B, Kaplan SL, Coulter C, Baker C (2019) Congenital Muscular Torticollis: Bridging the Gap Between Research and Clinical Practice. *Pediatrics* 144(2):e20190582. <https://doi.org/10.1542/peds.2019-0582>
16. van Vlimmeren LA, van der Graaf Y, Boere-Boonekamp MM, L’Hoir MP, Helden PJ, Engelbert RH (2008) *Arch Pediatr Adolesc Med* 162(8):712–718. <https://doi.org/10.1001/archpedi.162.8.712>
17. Zvi IB, Thompson DNP (2022) Torticollis in childhood—a practical guide for initial assessment. *Eur J Pediatr* 181:865–873. <https://doi.org/10.1007/s00431-021-04316-4>

**Hinweis des Verlags.** Der Verlag bleibt in Hinblick auf geografische Zuordnungen und Gebietsbezeichnungen in veröffentlichten Karten und Institutsadressen neutral.